

The logo for ARCUS Kliniken Pforzheim features the word "ARCUS" in a bold, teal, sans-serif font. A red, curved line sweeps across the top of the letters. Below "ARCUS", the words "Kliniken" and "Pforzheim" are stacked in a smaller, teal, sans-serif font.

# ARCUS

Kliniken  
Pforzheim



# Auszug OP Broschüre



## Kapitel Ellenbogen

Tennis- Ellenbogen	82
Golfer-Ellenbogen	84
Sulcus ulnaris Syndrom	84
Freie Gelenkkörper	85
Osteochondrosis dissecans	85
Ellenbogensteife und Ellenbogenarthrose	86
Ellenbogenprothetik	87
Luxationen und Instabilität	88

Stand: September 2009

---

**Impressum:**

**Herausgeber:**  
ARCUS Kliniken Pforzheim  
Rastatter Str. 17-19  
75179 Pforzheim  
Tel.: 07231-60556-0

net [www.sportklinik.de](http://www.sportklinik.de)  
email [info@sportklinik.de](mailto:info@sportklinik.de)

**Redaktionsleitung:**  
Prof. univ. cath. Cuenca EC Bernhard Rieser  
[rieser@sportklinik.de](mailto:rieser@sportklinik.de)

**Redaktion und Marketing:**  
Heiko Hecht  
[hecht@sportklinik.de](mailto:hecht@sportklinik.de)

**Grafik & Layout:**

Buero 01  
Pforzheim

**Druck:**  
Kraft Druck GmbH  
Ettlingen

**Haftungsausschluß:**

Bitte beachten Sie, dass die Angaben dieser Broschüre allgemeiner Natur sind und nicht für jede/n Patientin/Patienten gelten müssen. Deshalb ist eine individuelle Beratung und Untersuchung durch Ihre/n behandelnde/n Ärztin/ Arzt unbedingt erforderlich.

# Ellenbogen

## Allgemeines

Der Ellenbogen ist ein sehr stabiles hochkongruentes Gelenk aus drei Gelenkpartnern. Es ermöglicht eine Scharnierbewegung zwischen Oberarm und Elle sowie die Umwendbewegungen zwischen Elle, Speiche und Oberarm.

Die Stabilität gewinnt das Gelenk aus der knöchernen Führung, dem straffen Kapsel-Band-Apparat und der gelenkübergreifenden Muskulatur. Der Ellenbogen ist dennoch das Gelenk, das am zweithäufigsten auskugelt.

Die Verletzungen und Erkrankungen des Ellenbogens sind meist komplexer Natur. Das Verständnis der einzelnen Krankheitsbilder ist für eine erfolgreiche Therapie eine maßgebende Voraussetzung. Insbesondere die anatomische Nähe zu den Nerven und Gefäßen erfordert für die erfolgreiche operative Behandlung einen auf diese Eingriffe spezialisierten Operateur.

Diagnostisch stehen neben der klinischen Untersuchung das konventionelle Röntgenbild, die Sonographie, die Kernspin- und die Computertomographie zur Verfügung.

## Tennis-Ellenbogen (Epicondylitis humeri radialis)

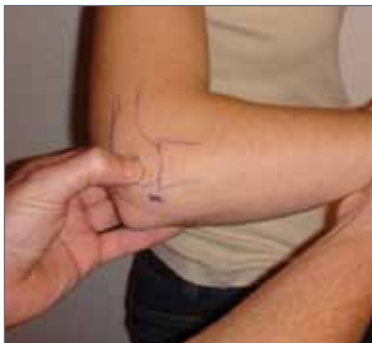

Abb. 1:  
radialer Epicondylus

Diese Diagnose beschreibt eher ein Symptom. Es handelt sich dabei um eine Schmerzangabe am radialen (außenseitigen) Epicondylus des Oberarms mit Ausstrahlung in die Unterarmstreckmuskeln (Abb. 1).

Häufig wird die Erkrankung durch eine ungewohnte starke körperliche Tätigkeit ausgelöst bzw. durch monotones Arbeiten (z.B. Computertätigkeiten). Grund der Schmerzen ist eine Ansatzentzündung der Unterarmstreckmuskeln am äußeren Oberarmknochen. In der Regel kommt es bei akuten Beschwerden unter einer frühzeitigen symptomatischen Therapie mit Krankengymnastik, einer antientzündlichen Behandlung und der Anwendung einer Bandage zur Besserung der Beschwerden bzw. zur Ausheilung.

Auch bei chronischen Verläufen (Symptome länger als 6 Monate) sollte die konservative Therapie effektiv und ausreichend lange durchgeführt werden bevor eine operative Therapie in Erwägung gezogen wird.

Bleibt die konservative Therapie jedoch erfolglos, wird die OP Indikation nach Durchführung einer differenzierten Diagnostik des Ellenbogens mit konventionellem Röntgen und vor allem einer MRT (Abb. 2) Untersuchung gestellt.

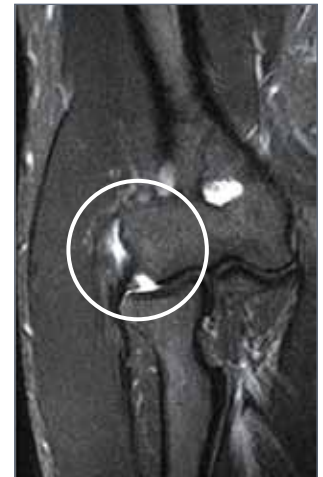Entscheidet man sich für ein operatives Vorgehen, sollte der Ellenbogen nicht nur offen (per Hautschnitt) sondern unbedingt auch arthroskopisch (Kamera Technik) operiert werden. Dies ist unerlässlich, um mögliche gelenkinnere Ursachen für den chronischen Verlauf erkennen und behandeln zu können. Eine der häufigsten Ursachen für den chronischen Verlauf ist die Instabilität des äußeren Kapsel-Bandapparates.

# Ellenbogen

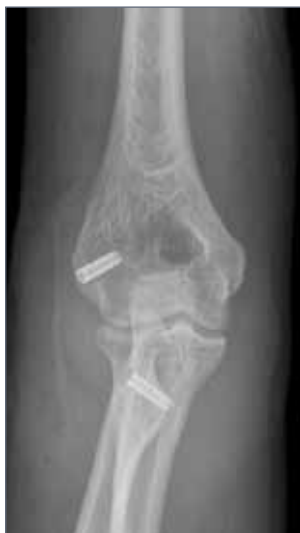Je nach Schwere der Instabilität werden zwei unterschiedliche Formen der Versorgung durchgeführt:

- Bei einer nur leichten Instabilität genügt die Ablösung der Unterarmstrecker am Epicondylus, mit Entfernung des chronischen Entzündungsgewebes. Die Sehnen werden dann wieder stabil unter einer leichten Raffung am Knochen fixiert. Die Nachbehandlung ist relativ unkompliziert. Es wird frühzeitig die Beweglichkeit auftrainiert unter einer Reduktion der Belastung für ca. 6-8 Wochen.
- Benötigt der Ellenbogen jedoch mehr Stabilität erfolgt zusätzlich zur o.g. Technik die Stabilisierung des äußeren Kapsel-Bandapparates unter Zuhilfenahme eines Sehnentransplantates aus einem Streifen der Trizepssehne (Abb. 3+4). In diesem Fall ist mit einer Nachbehandlung von 10-12 Wochen zu rechnen.

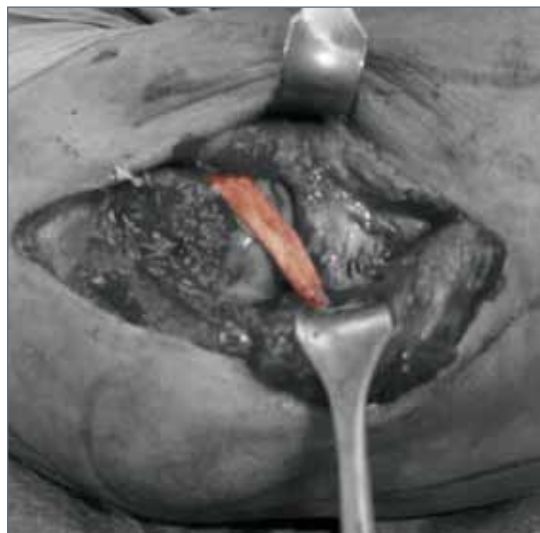Die operative Versorgung der chronischen Epicondylitis humeri radialis erfordert eine differenzierte Betrachtungsweise des gesamten Gelenkes und das erforderliche „know-how“ des Operateurs, um alle Ursachen der Schmerzsymptomatik verstehen und behandeln zu können.



**Abb. 2:** Entzündungsödem am radialen epicondylus



**Abb. 3:** Titanschraubenfixierung des Sehnentransplantates



**Abb. 4:** eingesetztes Sehnentransplantat

# Ellenbogen

## Golfer-Ellenbogen (Epicondylitis humeri ulnaris)

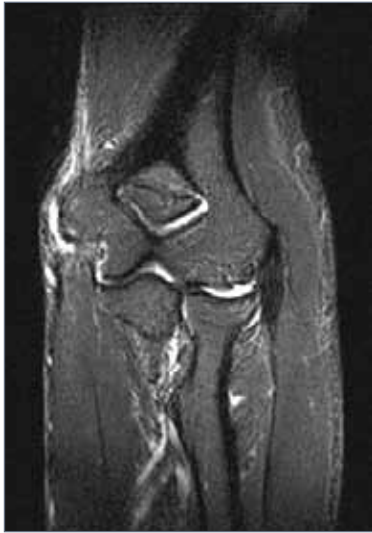

Abb. 5:  
Epicondylitis humeri ulnaris

Die schmerzhafte Ansatzentzündung der Unterarmbeugemuskeln am ulnaren (innenseitigen) Epicondylus (Abb. 2) ist trotz der gleichen konservativen Maßnahmen deutlich effektiver zu behandeln als der Tennisellenbogen. In der Regel handelt es sich bei dieser Erkrankung um eine Überlastung in der Ansatzzone der Unterarmbeuger.

Sie ist nur selten Folge komplexer Gelenkerkrankungen. Sollte die konservative Therapie nicht zur Linderung der Beschwerden führen, kann mit einer relativ unkomplizierten offenen (Schnitt) Operation die chronische Entzündung behandelt werden. Hierzu werden die Unterarmbeuger am ulnaren Epicondylus abgelöst, das Entzündungsgewebe entfernt und die Sehnen wieder angenäht.

Die Nachbehandlung dauert etwa 6-8 Wochen mit Schonung und begleitender Krankengymnastik mit Lymphdrainage.

## Sulcus-ulnaris Syndrom oder Kubitaltunnel-Syndrom

Es handelt sich bei dieser Erkrankung um eine Nervenenge bzw. Nervenirritation im Knochenkanal am ulnaren (innenseitigen) Epicondylus.

Die Symptome sind in der Regel Taubheitsgefühl und Kribbeln des 4. und 5. Fingers mit ausstrahlenden elektrisierenden Schmerzen von der Innenseite des Ellenbogens bis in die Hand. Gelegentlich empfinden die Patienten auch ein Schnappen über dem ulnaren Epicondylus. Im fortgeschrittenen Stadium kann es zu Lähmungen und Muskelminderungen von Handmuskeln kommen (Krallenhand, Abb. 6).

Die Ursachen sind häufig chronische Druckbelastungen, Ellenbogenarthrose, rheumatoide Arthritis oder Vernarbungen nach Unfällen und Operationen.

Neben der klinischen Untersuchung führt vor allem die neurologische Untersuchung durch eine Nervenleitgeschwindigkeitsmessung zur Diagnosefindung.

Kommt es durch die konservative Therapie mit Durchführung einer entzündungshemmenden Behandlung, der Anwendung einer Lagerungsschiene und Schonung nicht zur Beschwerdelinderung, sollte eine operative Neurolyse („Befreiung des Nervens“) durchgeführt werden.

In einfachen Fällen reicht es den Nerven in seinem „Lager“ von den Verklebungen und den störenden (z.B. knöchernen Irritationen) zu befreien. Dazu wird eine Schnitt-Operation am innenseitigen Ellenbogen durchgeführt.

Ist jedoch zu erwarten, dass sich der Nerv aufgrund stark veränderter anatomischer Begebenheiten im Nervenkanal nicht wieder erholen wird, sollte der Nerv „verlagert“ werden.

Man legt den Nervus ulnaris dann entweder in eine neue Nerventasche ins Unterhautfettgewebe oder in die Unterarmbeugemuskulatur vor den ulnaren Epicondylus.

Nach einer Operation des ulnaren Nervs am Ellenbogen kann der Ellenbogen sofort bewegt werden. Eine Ruhigstellung ist nicht erforderlich. Je nach OP-Technik ist eine Schonung zwischen zwei und sechs Wochen erforderlich. Etwa sechs Monate nach der Nervenoperation sollte der Neurologe nochmals die Nervenleitgeschwindigkeit messen, um den Erfolg des operativen Eingriffs zu kontrollieren.

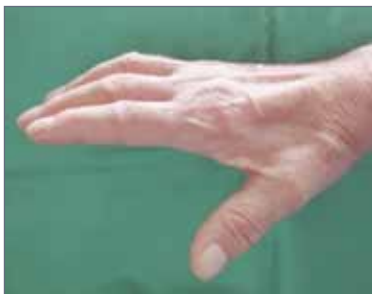

Abb. 6:  
Krallenhand

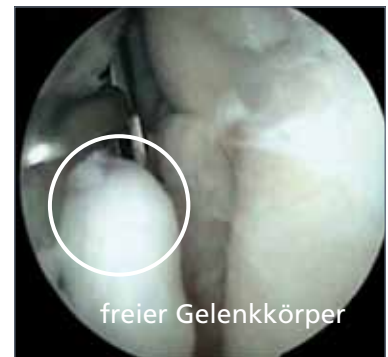## Freie Gelenkkörper

Die Symptome sind wegweisend. Es handelt sich in erster Linie um Einklemmungsgefühle mit Bewegungseinschränkungen, Schmerzen im Gelenk, Knirschen und Knacken.

Freie Gelenkkörper (Abb. 7) sind in der Regel Folgen bereits bestehender Erkrankungen, wie z.B. Arthrose (Gelenkknorpelabrieb mit Zerstörung des Gelenkes), Osteochondrosis dissecans (Durchblutungsstörung eines Knochenbezirks mit Verlust des Knorpels), Instabilitäten, synovialer Chondromatose (Bildung freier Gelenkkörper in der Gelenkschleimhaut) oder Folgen eines Unfalls.

Eine konservative Therapie ist bei entsprechenden Symptomen nicht sinnvoll, da durch freie Gelenkkörper ein erhöhtes Risiko für irreparable Folgeschäden des Gelenkknorpels besteht.

Um nicht nur die Beschwerden zu lindern, sondern auch den Erhalt des Gelenkes anzustreben, ist die Entfernung der freien Gelenkkörper durch einen arthroskopischen Eingriff (minimal-invasive Kamera-Technik) zu empfehlen. In gleicher Sitzung kann, falls möglich bzw. nötig, auch die Behandlung der Grunderkrankung erfolgen.

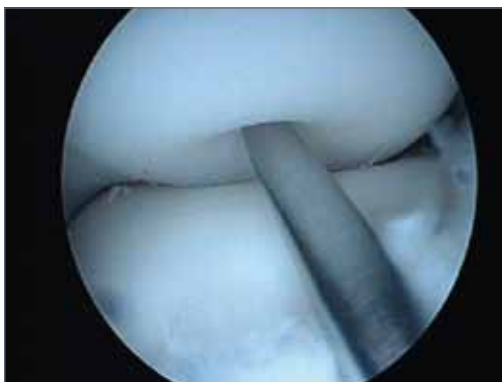

**Abb. 7:** Entfernung eines freien Gelenkkörpers

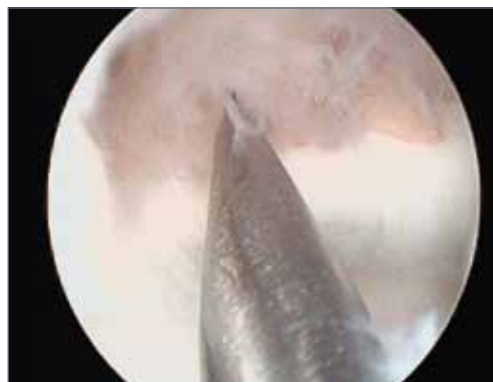## Osteochondrosis dissecans oder aseptische Knochennekrose (Morbus Panner)

Dies ist eine Erkrankung des aktiven, sportlichen Kindes/Jugendlichen. Sie tritt eher bei Jungen als bei Mädchen auf. Es handelt sich um eine Durchblutungsstörung des Oberarmknochens nahe der Gelenkfläche zum Radiusköpfchen. Im Vordergrund stehen belastungsabhängige Schmerzen und je nach Stadium der Erkrankung auch Einklemmungsgefühle bzw. Bewegungseinschränkungen. Die Durchblutungsstörung des Knochens führt zur Ablösung des darüber liegenden Knorpels mit daraus resultierenden Beschwerden (wie bei freien Gelenkkörpern).

Die beste Prognose hat die Erkrankung, wenn sie frühzeitig erkannt wird. Durch eine Reduktion der Belastung und Schonung des Ellenbogens kann ein schmerzfreier Zustand erreicht und die Abstoßung des Knorpels verhindert werden. Sollte die Erkrankung jedoch erst in einem fortgeschrittenen Stadium mit (Teil-) Ablösung des Knorpels entdeckt werden, kann ein arthroskopischer Eingriff mit Anbohrungen des durchblutungsgestörten Bezirkes und einer entsprechenden Knorpeltherapie gute Ergebnisse erzielen (Abb. 8+9).



**Abb. 8:** Anbohrung des geschädigten Knorpel-Knochen-Areals

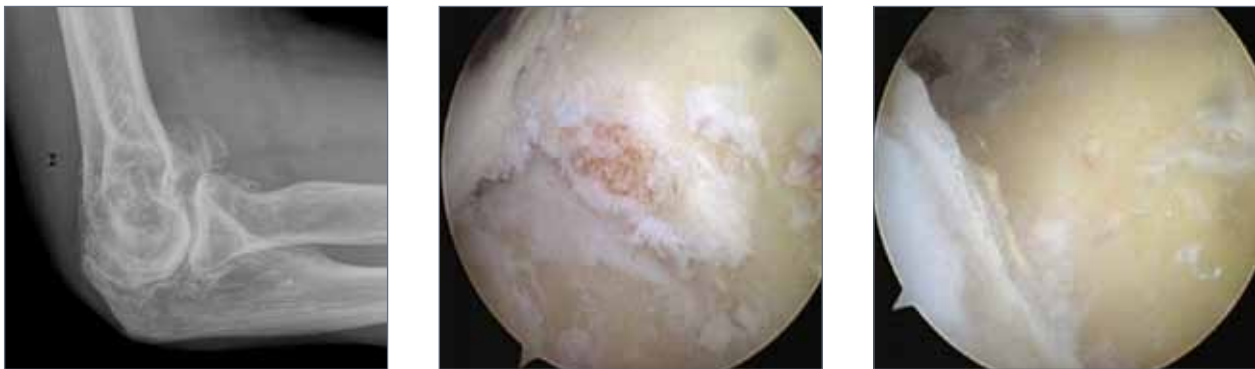


**Abb. 9:** Knorpeltherapie mit Microfrakturierung nach Entfernung des freien Knorpelstückes

# Ellenbogen

## Ellenbogensteife und Ellenbogenarthrose

Bewegungseinschränkungen des Ellenbogens sind entweder durch veränderte Weichteilverhältnisse bedingt oder durch knöchernen, mechanische Hindernisse. Am häufigsten sind jedoch Kombinationen aus beidem. Ursachen für Bewegungseinschränkungen können z.B. Unfälle und deren Folgen (Gelenkstufen mit resultierendem Gelenkverschleiß, freie Gelenkkörper, Verwachsungen im Gelenk, Narben nach Operationen) oder eine „normale“ Arthrose (Verschleiß des Gelenkknorpels und der knöchernen Gelenkpartner) sein. Die Beweglichkeit kann jedoch auch ohne sichtbare radiologische Veränderungen eingeschränkt sein. In diesen Fällen handelt es sich meist um Verwachsungen im Gelenk (Arthrofibrose) mit einer zusätzlichen Verkürzung/Schrumpfung der Gelenkkapsel.



**Abb. 10-12:**  
vor und nach Gelenksäuberung eines arthrotischen Gelenkes

Je nach Form der Ellenbogensteife kann eine konservative Therapie zur Verbesserung der Beweglichkeit führen. Hierzu kann eine manuelle Therapie mit physikalischen Maßnahmen durchgeführt werden. Nützlich ist auch die Anwendung anästhesiologischer Verfahren, wie z. B. regionale Schmerzkatheter und der Gebrauch von speziellen mobilisierenden Schienen (Quengelschienen). In den meisten Fällen benötigt das Gelenk (abhängig von Beschwerden und Funktionsminderung) jedoch eine operative (arthroskopisch oder offen) Behandlung, um die Beweglichkeit wieder auf ein zufriedenstellendes Niveau zu verbessern.

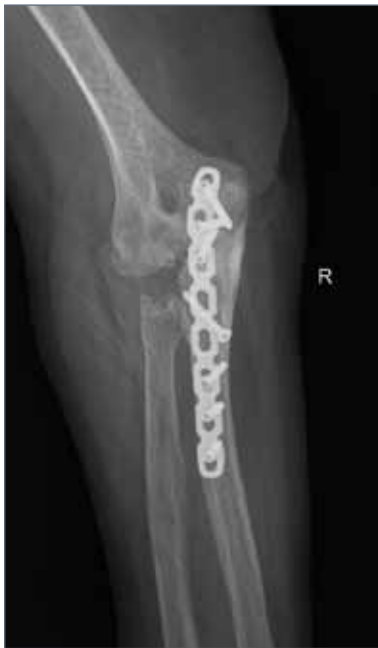Ziel der arthroskopischen oder offenen Arthrolyse (Gelenkbefreiung) ist nicht nur die Wiederherstellung der Beweglichkeit sondern auch die Verbesserung der Gelenkmechanik. Dazu werden je nach Befund die störenden Knochensporne abgetragen, freie Gelenkkörper entfernt, die Knorpeloberfläche geglättet, Verklebungen gelöst und die verkürzte Gelenkkapsel durchtrennt. Die Schmerzen der Patienten werden durch diese Gelenksanierung stark reduziert, oft sogar beseitigt. Die Langzeitprognose des Gelenkes wird deutlich verbessert.

Bei völlig zerstörten Gelenken oder ausgereizter gelenkerhaltender Therapie kann, wie bei anderen Gelenken auch, der Ellenbogen mit einem Kunstgelenk/Prothese ersetzt werden.

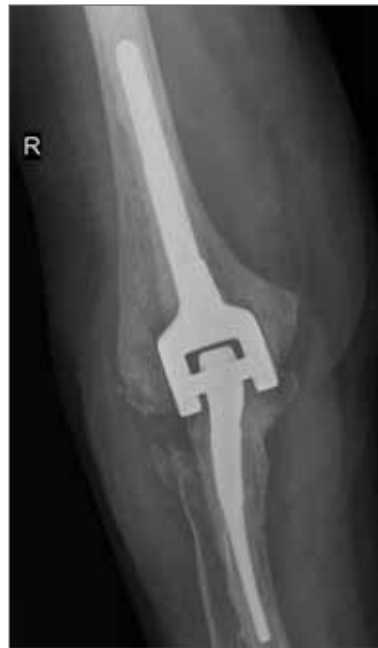## Ellenbogenprothetik

Die Prothese bietet eine hervorragende Beweglichkeit, Schmerzreduktion und Haltbarkeit. Sie sollte jedoch nicht über 4-5 kg belastet werden, um eine Lockerung oder ein Ausbrechen zu vermeiden. Diese geringe Belastbarkeit ist der Hauptgrund, weshalb die Prothese erst in höherem Alter und bei geringerem Anspruch eingebaut werden sollte.

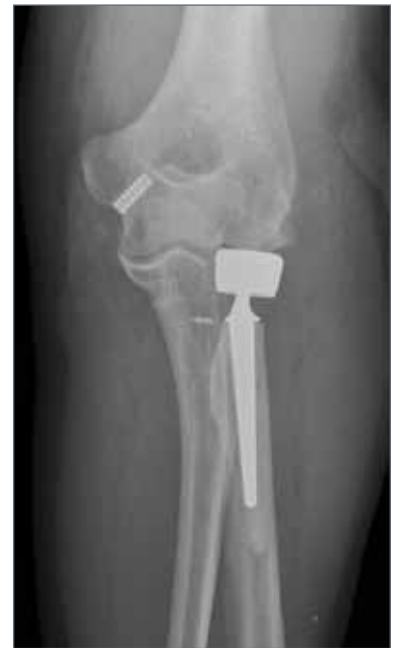Haupteinsatz findet die Ellenbogenprothese vor allem bei der rheumatoiden Arthritis und posttraumatischen Zuständen.



**Abb. 13:**  
Versuch der Gelenkerhaltung durch Osteosynthese



**Abb. 14:**  
Endoprothetischer Gelenkersatz mit einer sog. gekoppelten Prothese



**Abb. 15:**  
Radiusköpfchenprothese nach posttraumatischer Arthrose

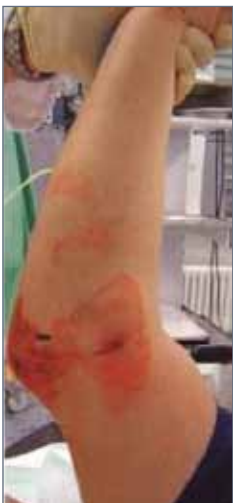# Ellenbogen

## Luxationen und Instabilität

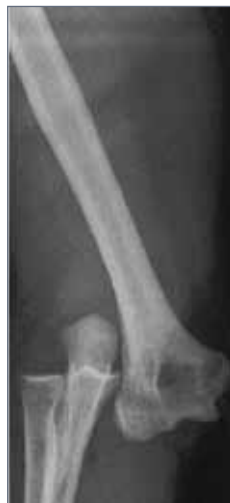Die akute Luxation erfordert ein schnelles Handeln. Der ausgekugelte Ellenbogen (Abb. 16) sollte aufgrund drohender Gefäß- und Nervenschäden innerhalb von sechs Stunden eingelenkt werden. Die Einkugelung erfolgt in der Regel unter einer kurzen Vollnarkose. Noch in Narkose kann der Arzt durch eine Überprüfung der Stabilität festlegen, welche Nachbehandlung angemessen ist. Die Schwere der Instabilität und der knöchernen Begleitverletzungen ist maßgebend für das weitere Vorgehen.

Zur besseren Beurteilung der Verletzungsfolgen ist eine gezielte Diagnostik mit Röntgen, Durchleuchtung, Kernspintomographie und/oder Computertomographie erforderlich.

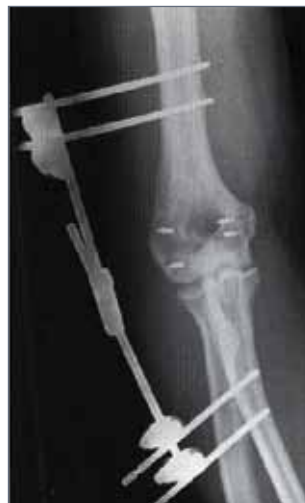Die Behandlung frischer, aber auch chronischer Verletzungsfolgen/Instabilitäten erfordert ein umfassendes Wissen und operatives Spektrum des behandelnden Arztes. Die Versorgungsweise solch komplexer Verletzungen verlangt meist eine individuelle Beurteilung.



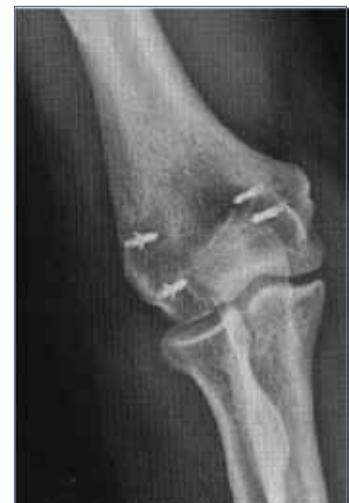**Abb. 16:**  
Weichteilverletzung  
durch Luxation



**Abb. 17:**  
luxiertes Ellenbogengelenk



**Abb. 18:**  
Stabilisierung mit Fixateur  
externe und Rekonstruktion  
des Kapsel-Band-Apparates



**Abb. 19:**  
nach Entfernung des externen  
Fixateurs (6 Wochen post-op)

## **ARCUS Kliniken**

Rastatter Str. 17-19  
75179 Pforzheim

Tel 07231-60556-0

Fax 07231-60556-3044

[www.sportklinik.de](http://www.sportklinik.de)

[info@sportklinik.de](mailto:info@sportklinik.de)

