

Sebastian Schmidt, Sascha Groß, Christian Fischer

Update – Verletzungen des Acromioclaviculargelenks

Zusammenfassung:

Verletzungen des Acromioclaviculargelenks (ACG) zählen insbesondere bei jungen Männern zu den häufigsten Verletzungen der Schulter. Zahlreiche biomechanische und klinische Studien der letzten Jahre sorgten für eine weitgehende Standardisierung der Diagnostik und operativen Versorgung.

Insbesondere die Bewertung der horizontalen Instabilität führte zu einer Ergänzung der Rockwood-Klassifikation. Die Standardbildgebung umfasst die bilaterale Zanca-Aufnahme mit Gewicht sowie die modifizierte Alexanderaufnahme beidseits. Ergänzend etabliert sich die Sonografie zunehmend zur dynamischen Beurteilung von horizontalen Instabilitäten. Während geringgradige ACG-Verletzungen konservativ ausreichend therapiert werden können, sollten höhergradige Verletzungen innerhalb der ersten 3 Wochen stabilisiert werden. Es werden unterschiedliche Techniken angewandt, die Versorgung sollte so anatomisch wie möglich erfolgen und sowohl die horizontale als auch vertikale Instabilität beheben, um eine Chronifizierung der Verletzung zu vermeiden. Bezüglich der verschiedenen Versorgungen scheinen minimal-invasive arthroskopisch-assistierte Techniken den offenen Verfahren überlegen zu sein. In der chronischen Situation kommen bevorzugt biologische Materialien (Allo- oder Autografts) zum Einsatz.

Schlüsselwörter:

AC-Gelenk, Instabilität, Rekonstruktion, arthroskopisch-assistiert, Stabilisierung

Zitierweise:

Schmidt S, Groß S, Fischer C: Update – Verletzungen des Acromioclaviculargelenks

OUP 2022; 11: 139–143

DOI 10.53180/oup.2022.0139-0143

Anatomie und Biomechanik

Das Acromioclaviculargelenk (ACG) stellt gemeinsam mit dem Sternoclaviculargelenk (SCG) die Schlüsselverbindung zwischen der oberen Extremität und dem Rumpf dar. Die Unversehrtheit dieser Gelenke bestimmt die normale Koordination der skapulohorakalen und glenohumeralen Bewegungen. Das ACG ist ein diarthrodiales Gelenk zwischen der flachen medialen Oberfläche des Akromions und dem konvexen distalen Ende des Schlüsselbeins. Ein fibrocartilaginärer Diskus gleicht diese Inkongruenz aus. Dieser hyaline Knorpel wandelt sich bereits früh in Fasernorpel um und ist ab dem 40. Lebensjahr bereits signifikant degeneriert [1].

Ein gesundes ACG erlaubt eine Bewegung unter Belastung von bis zu 6 mm in anteriorer, posteriorer und

superiorer Richtung [2], außerdem rotiert das ACG um 5–8° bei der skapulohorakalen Bewegung und um 40–50° bei der Abduktion und Elevation der Schulter [3], dynamische und statische Stabilisatoren sorgen dabei für eine ausreichende Führung. Bei den dynamischen Stabilisatoren handelt es sich anterior um den M. deltoideus und posterior um den M. trapezius [4]. Da die Gelenkkapsel sehr dünn ist, erfolgt die statische (ligamentäre) Stabilisierung vor allem über einen umspannenden akromioclaviculären (AC) Bandkomplex und die coracoclaviculären (CC)-Ligamente.

Der AC-Bandkomplex stabilisiert die anteroposteriore Translation [2, 5], bei einer vollständigen Durchtrennung der AC-Bänder übernehmen die CC-Bänder teilweise die anteroposteriore Stabilisierung [2, 5]. Die CC-Bänder

sind primär für die vertikale Stabilität des AC-Gelenks verantwortlich. Dazu gehören das Ligamentum conoideum (anteromedial) und das Ligamentum trapezoideum (posterolateral) [6].

Epidemiologie

9 % aller Schulterverletzungen betreffen das ACG [7], wobei die Dunkelziffer vor allem niedriggradiger Verletzungen des ACG höher liegt. Typischerweise sind Männer (Verhältnis 8:1) in der zweiten bis dritten Lebensdekade betroffen [4]. Die Verletzungsprävalenz ist bei Kontaktsportarten wie Fußball, American Football, Hockey oder Alpiniski deutlich erhöht [7–9]. Der Verletzungsmechanismus kann sowohl direkt als auch indirekt sein. Ein direktes Trauma wird durch einen senkrecht nach oben gerichteten Aufprall auf den seitlichen Teil der Schulter ver-

Update – Injuries of the acromioclavicular joint

Summary: Injuries of the acromioclavicular joint (ACG) are among the most common shoulder injuries, especially in young men. A large number of biomechanical and clinical studies have led to significant improvements in diagnostics and surgery in recent years. In particular, the assessment of horizontal instability came into focus, so that the existing classification according to Rockwood was supplemented. Standard imaging includes bilateral Zanca imaging with weights and a modified Alexander imaging of both sides. In addition, sonography is increasingly used for the dynamic assessment of horizontal instabilities. While low-grade ACG injuries are treated conservatively, higher-grade injuries should be stabilized within the first 3 weeks. Numerous techniques are available for treatment, but anatomy should always be restored with regard to horizontal and vertical stability to avoid persistent injury. In terms of the different types of treatment, minimally invasive arthroscopically-assisted techniques seem to be superior to open procedures. If chronic, biological augmentation with allo- and autografts is the gold standard.

Keywords: AC joint, instability, reconstruction, arthroscopically-assisted, stabilization

Citation: Schmidt S, Groß S, Fischer C: Injuries of the acromioclavicular joint OUP 2022; 11: 139–143; DOI 10.53180/oup.2022.0139-0143

ursacht, der das AC-Gelenk in eine inferiore Richtung drückt [9]. Im Gegensatz dazu entsteht ein indirektes Trauma meist durch einen Sturz auf den adduzierten und ausgestreckten Arm, bei dem der Oberarmkopf in den unteren Teil des Schulterdaches und das Gelenk selbst gedrückt wird. Der Schweregrad dieses Traumas steht in direktem Zusammenhang mit der Kraft des Aufpralls [10]. Mit zunehmender Gewaltwirkung kommt es zunächst zum Zerreißen der akromioclaviculären Strukturen und zur Lastübernahme durch die CC-Ligamente. Führt der Verletzungsmechanismus zu einer vollständigen Ruptur der Stabilisatoren ist eine Kaudalisierung der Scapula und der oberen Extremität in Relation zur Clavicula die Folge (scheinbarer Claviculahochstand) [11].

Klassifikation

Verletzungen der ACG-Stabilisatoren wurden ursprünglich von Tossy et al. [12] in I, II und III eingeteilt. Rockwood et al. erweiterten diese Klassifizierung um die Typen IV, V und VI [13], dies sollte die Verletzungsschwere der kapsulären und extrakapsulären Bänder sowie der Muskulatur besser abbilden. Die Rockwood-Klassifikation stellt heute den Standard akuter und chronischer AC-Gelenksverletzungen dar (Tab. 1). Beide Klassifikationen fokussieren sich jedoch hauptsächlich auf die vertikale Komponen-

te der Verletzungen. Um gleichzeitig auftretende horizontale Instabilitäten, welche mit schlechterem funktionellen Ergebnis assoziiert sind, besser abzubilden, wurde die bestehende Klassifikation von der ISAKOS (International Society of Arthroscopy, Knee Surgery and Orthopaedic Sports Medicine) um eine Subklassifikation erweitert: Typ IIIa (horizontal stabil) und Typ IIIb (horizontal instabil) [14].

Aufgrund der dynamischen posterioren Translationen (DPT) bei geringgradigen ACG-Verletzungen schlugen Kraus et al. 2018 eine Vereinfachung vor: Typ I beschreibt eine partielle vertikale Instabilität (CC-Abstand < 30 % im Seitvergleich) mit (a) oder ohne/partielle (b) Horizontalinstabilität, gemessen anhand der Überlappung von Clavicula und Akromion in der Alexander-Aufnahme. Typ II weist eine komplette vertikale Instabilität (CC-Abstand > 30 % im Seitvergleich) mit (a) und ohne/partielle (b) Horizontalinstabilität auf [15].

Diagnostik

Klinische Untersuchung

Die klinische Untersuchung beinhaltet die Untersuchung der Gegenseite, häufig kann inspektorisch neben Hämatomen bereits eine Stufenbildung vorliegen (Abb. 1). Diese bestätigt sich bei der Palpation der Clavicula mit vermehrter vertikaler Translation (Klaviertas-

tenphänomen). Eine horizontale Instabilität kann im Seitenvergleich mittels Horizontal-Adduktions-Test (auch Cross-over-Test) festgestellt werden [11]. Klinisch kann sich eine Typ V- von einer Typ III-Verletzung durch eine fehlende Reposition beim Schulterzucken unterscheiden (shrug test). Bei intakter, deltotrapezoidaler Faszie ist die Reposition meist noch möglich. Umgekehrt kann die Durchspießung der Clavicula durch die Faszie wie durch ein „Knopfloch“ die Reposition verhindern. Typ IV-Verletzungen können mit SCG-Luxationen vergesellschaftet sein, daher empfiehlt sich außerdem die Untersuchung des angrenzenden Gelenks. In der chronischen Situation kann eine Skapuladyskinesie mit gestörtem skapulothorakalem Rhythmus (SICK-Scapula-Syndrom) bestehen.

Röntgen

Nativradiologische Aufnahmen sind der diagnostische Goldstandard bei Verletzungen des ACG [4, 6, 16, 17]. Routinemäßig werden bilaterale Zanca-Aufnahmen mit 5–10 kg Gewicht zur Beurteilung der vertikalen Instabilität (gemessener CC-Abstand im Seitenvergleich) durchgeführt (Abb. 2). Auf eine Panoramaaufnahme sollte aus Strahlenschutzgründen verzichtet werden. Ergänzend wird die modifizierte Alexanderaufnahme beidseits durchgeführt, der Patient umgreift die kontralaterale Schulter mit der Hand

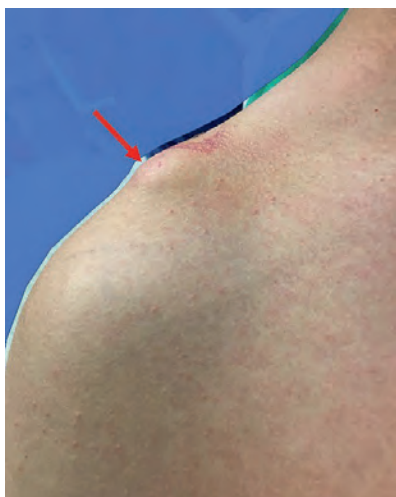


Abbildung 1 Sichtbare Stufenbildung (Pfeil) infolge vermehrter vertikaler Translation aufgrund des Absinkens der Skapula und der oberen Extremität in Relation zur Clavicula

Abb. 1–6: Christian Fischer

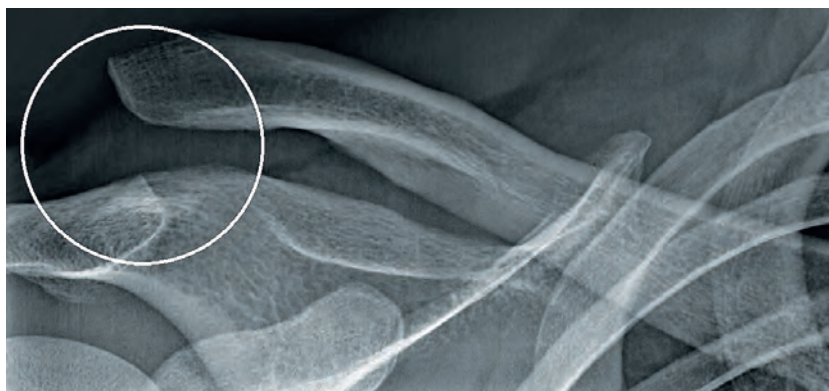


Abbildung 2 Die Belastungsaufnahme (5 kg) zeigt eine deutliche Vergrößerung des CC-Abstandes mit relativem Hochstand der lateralen Clavicula um mehr als eine Schaftbreite.

der verletzten Seite (Abb. 3, 4). Der resultierende Adduktionsstress führt zum Verschieben des lateralen Claviculaendes nach posterosuperior im Sinne einer dynamischen posterioren Translation. Unterschieden wird eine partielle Translation mit teilweiser Überlappung der lateralen Clavicula und des Akromions von einer instabilen vollständigen Translation mit fehlender Überlappung [18]. Die Ausprägung der horizontalen Instabilität in der Alexanderaufnahme ist assoziiert mit schlechterer Funktionalität nach akuten AC-Gelenksverletzungen.

Weitere Bildung

Die Magnetresonanztomografie (MRT) nimmt im Rahmen der akuten ACG-Verletzungen eher eine untergeordnete Rolle ein und wird routinemäßig nicht empfohlen. Bei Verdacht auf Begleitverletzungen und in chronischen Situationen ist eine ergänzende MRT jedoch häufig sinnvoll.

Die Computertomografie (CT) findet in der Primärsituation nur bei Verdacht auf Frakturen (z.B. des Coracoids oder Glenoids) Anwendung, häufiger in Revisionsituationen zur Beurteilung bereits vorhandener Bohrkanäle.

Die Sonografie des ACG ermöglicht eine schnelle, kostengünstige und dynamische Beurteilung der (peri)artikulären Strukturen. Der horizontale und vertikale Versatz des ACG kann direkt dargestellt und vermessen

werden, zudem finden sich Gelenkergüsse sowie Kapsel- und Faszienerreißungen. Die Sonografie ermöglicht eine genauere Unterscheidung zwischen Rockwood Typ III- und Typ V-Verletzungen und eine Einschätzung der dynamischen horizontalen Instabilität [15, 19, 20]. Zusätzlich kann die Untersuchung weiterer Strukturen erfolgen, während die klinische Untersuchung schmerzbedingt häufig nur eingeschränkt möglich ist.

Indikationsstellung

Verletzungen Typ I und Typ II nach Rockwood werden üblicherweise konservativ behandelt mit einer kurzen Phase der Ruhigstellung im Gilchrist (1–2 Wochen), um die Belastung auf die Bänder des ACG zu reduzieren. Begleitend kann eine bedarfsgerechte Analgesie und Kryotherapie erfolgen (3–7 Tage). Innerhalb der ersten Woche beginnen Patienten mit unbelasteten Bewegungsübungen, im weiteren Verlauf werden skapulastabilisierende Übungen in Kombination mit isometrischem Muskeltraining durchgeführt. Nach 6 Wochen kann mit Kraftübungen zum Auftrainieren der dynamischen ACG-Stabilisatoren begonnen werden [14, 17]. Meist ist mit einer Rehabilitationsdauer von 6–12 Wochen zu rechnen.

Im Gegensatz dazu existieren verschiedene Empfehlungen für Typ III-Verletzungen. Es sollte eine differenzierte Einschätzung von Funktions-

anspruch, aktuellem Funktionsdefizit, Schmerzen, patientenindividueller Präferenz und Komorbiditäten erfolgen. Alter, Geschlecht und Handdominanz spielen dabei eher eine untergeordnete Rolle. Bei Typ IIIa-Verletzungen ohne horizontale Instabilität kann eine konservative Therapie versucht werden, wohingegen Patienten mit einer Typ IIIb-Verletzung mit horizontaler Komponente aufgrund des schlechten funktionellen Resultats eher von einer frühen operativen Versorgung profitieren [6, 14]. Generell empfiehlt sich bei konservativem Vorgehen nach 2 Wochen eine Reevaluation, um das ideale Zeitfenster einer operativen Versorgung nicht zu verpassen.

Für höhergradige Verletzungen ab Typ IV nach Rockwood besteht europaweit mehrheitlich Einigkeit über eine operative Versorgung aufgrund der erhöhten Morbidität bei anhaltender Luxation und Weichteilverletzungen. Im Vergleich dazu erfolgt in den USA häufig auch bei höhergradigen Verletzungen ein initial konservatives Vorgehen und nur bei Therapieversagen wird zur Stabilisierung ein biologisches Augmentationsverfahren angewandt. Hintergrund ist u.a. die deutlich bessere Verfügbarkeit von Allografts [6, 17].

Chronische ACG-Instabilitäten entstehen meist aus unterschätzten, unbehandelten oder übersehenen ACG-Verletzungen oder dem Scheitern von konservativen bzw. operativen Therapien. Die meisten dieser Pa-

Typ	AC-Ligament	AC-Gelenkkapsel	CC-Ligament	ACG-Dislokation	Deltotrapezoidale Faszie
I	Zerrung/ Teilruptur	Intakt	intakt	normal	intakt
II	Ruptur	Ruptur	Zerrung/ Teilruptur	< 25 %-Absenkung des Akromions	intakt
III	Ruptur	Ruptur	Ruptur/ Teilruptur	< 25–100 %-Absenkung des Akromions	intakt
IV	Ruptur	Ruptur	Ruptur/ Teilruptur	Posteriore Verschiebung der distalen Clavicula mit Verha- kung im M. trapezius, Absenkung des Akromions abhängig von Verletzung der CC-Ligamente	Ruptur
V	Ruptur	Ruptur	Ruptur	> 100 %-Absenkung des Akromions, Komplette Ablösung des M. deltoideus und M. trapezius von ihrer Insertion an der Clavicula	Ruptur
VI	Ruptur	Ruptur	intakt	Subakromiale oder subcora- coidale Position der distalen Clavicula	intakt

Tabelle 1 Zusammenfassung der Rockwood-Klassifikation mit Übersicht der Bandläsionen

tienten weisen eine Skapuladyskinesie bis hin zum „SICK-Scapula-Syndrom“ auf. Aus diesem Grund wird zunächst eine konservative Therapie mit gezieltem Skapulatraining über mindestens 3 Monate empfohlen. Bei ausbleibender Besserung der Beschwerden besteht eine OP-Indikation [17, 21].

Operative Behandlung akuter Instabilitäten

Die operative Versorgung akuter ACG-Verletzungen sollte zeitnah innerhalb von max. 3 Wochen während der inflammatorischen Heilungsphase erfolgen [22], um eine anschließende Heilung der Bänder und ein besseres Ergebnis zu erreichen. Essentiell für den Therapieerfolg ist dabei die Stabilisierung in allen Ebenen. Aktuell sind in der Literatur mehr als 160 verschiedene Operationsmethoden beschrieben, bei denen offene und arthroskopisch-assistierte Verfahren unterschieden werden [17].

Offene Techniken

Es existieren zahlreiche Stabilisierungsmethoden bspw. mittels Hakenplatte, K-Draht, CC-Schraubenosteosynthese (Bosworth-Schraube) oder CC-Cerclage mit nicht-resorbierbarer

Kordel. Letztere weisen jedoch eine biomechanische Unterlegenheit auf [17].

Im deutschsprachigen Raum ist die Methode der Wahl bei offenem Vorgehen der Einsatz der Hakenplatte [23]. Vorteil dieses Verfahrens ist der geringe technische Aufwand und die frühfunktionale postoperative Bewegung. Nachteil ist jedoch der obligate Zweiteingriff zur Materialentfernung, die fehlende Therapiemöglichkeit glenohumeraler Begleitpathologien sowie eine hohe Komplikationsrate mit postoperativen Korrekturverlusten und Begünstigung einer Arthrose [6, 17, 22, 24, 25]. Bei ausbleibender Materialentfernung können Hakenplatten ein subakromiales Impingement und Rotatorenmanschetenschäden verursachen [26].

Arthroskopisch-assistierte Techniken

Arthroskopisch-assistierte Techniken gehören zunehmend zum Standard. Für die vertikale Fixierung werden üblicherweise Doppelbutton-Implantate verwendet (Abb. 5). Die Fixierung des Repositionsergebnisses erfolgt dabei über kleine Titanplättchen unterhalb des Coracoids (Abb. 6) und auf der

Clavicula. Alternativ stehen komplexere Versorgungsoptionen mittels mehrerer Doppelbuttons oder sogenanntem Trippelbutton zur Verfügung, welche die ursprüngliche Biomechanik besser adressieren sollen. Trotz höherer Primärstabilität existiert für eine komplexere Versorgung keine beweisende Studienlage eines klinisch relevanten Funktionsvorteils im Vergleich zur einfachen Doppelbutton-technik [25].

Zur Verbesserung der biomechanischen Stabilität ist die zusätzliche horizontale Stabilisierung mittels CAFadencerclage oder die Verwendung von Ankersystemen notwendig [6, 16].

Arthroskopisch assistierte Techniken ermöglichen eine gleichzeitige Behandlung glenohumeraler Verletzungen, sie sind minimal-invasiv und es ist nur ein Eingriff notwendig. Das Verfahren ist technisch und materiell anspruchsvoll und damit eher Spezialisten vorbehalten. Die postoperative Nachbehandlung ist meist restriktiver, gelegentlich kommt es zu Irritationen durch das Nahtmaterial [6, 25].

Vergleiche zwischen offenen und arthroskopisch-assistierten Verfahren stehen weitestgehend noch aus, jedoch scheint die minimal-invasive

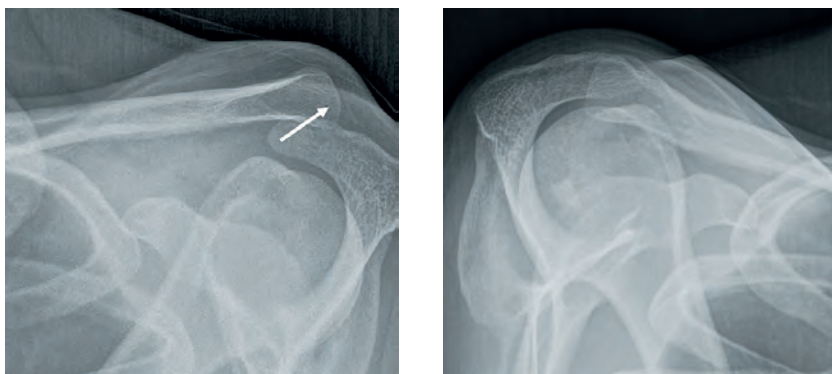


Abbildung 3 und 4 Beidseitige modifizierte Alexanderaufnahmen. Die verletzte linke Schulter zeigt eine vollständige vertikalo-horizontale Translation (Pfeilmarkierung) im Vergleich zur gesunden Gegenseite.

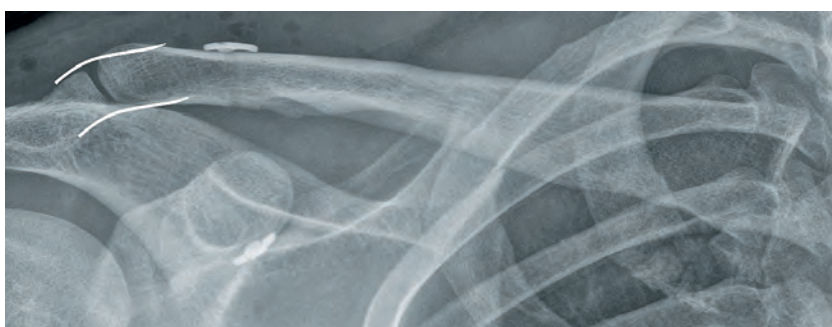


Abbildung 5 Postoperatives Röntgen nach anatomischer Versorgung einer akuten ACG-Verletzung mittels eines Doppelbutton-Systems und Fibertape-Horizontalcerclage. Die Kongruenz des AC-Gelenks (Markierungen) ist wieder hergestellt.

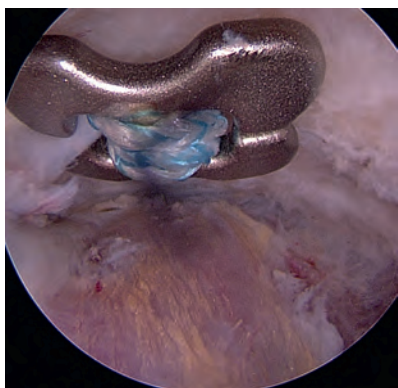


Abbildung 6 Arthroskopisch-assistierte ACG-Stabilisierung mit Blick auf den subkorakoidalen Dogbone-Button

Technik einen signifikanten Vorteil zu haben [25]. Die Vielzahl der Verfahren und ihrer individuellen Variationen erschweren den direkten Vergleich.

Operative Versorgung chronischer Instabilitäten

Die Notwendigkeit der zeitnahen Stabilisierung akuter ACG-Verletzungen beruht auf dem zeitlich beschränkten

Heilungspotential der Ligamente. Bei einer verspäteten Versorgung ab ca. 6 Wochen ist eine biologische oder synthetische Augmentation notwendig [6, 17, 21]. Unterschieden werden wie bei den akuten Verletzungen offene und arthroskopisch-assistierte Therapien, weiterhin gibt es die Unterscheidung zwischen anatomischen und extraanatomischen Rekonstruktionen.

Für die Nutzung als Allograft bzw. Autograft zur Behandlung von ACG-Instabilitäten sind zahlreiche unterschiedliche Sehnen beschrieben, am häufigsten werden jedoch die Hamstringsehnen genutzt. Es konnte gezeigt werden, dass Sehengrafts biomechanisch dem Weaver-Dunn Verfahren (coracoacromialer Bandtransfer) oder Button-Implantaten überlegen sind [16, 17, 21, 27]. Synthetische Materialien schneiden aufgrund des fehlenden Heilungs- und Vernarbungspotentials gegenüber biologischen Grafts deutlich schlechter ab [27]. Nicht zu vernachlässigen sind darüber hinaus mögliche Reaktionen auf das Material, daher sollte der Einsatz syn-

thetischer Augmente zurückhaltend erfolgen [16].

Zu den extraanatomischen Rekonstruktionen gehört unter anderem der dynamische Transfer der kurzen Bizepssehne bzw. der „conjoint-tendons“. Die Stabilität der Rekonstruktion liegt jedoch weit unter einem intakten CC-Ligament [28] und ist mit häufigen Repositionsverlusten verbunden. Gleichzeitig besteht das Risiko einer anterosuperioren Migration des Humeruskopfes [16]. Das Weaver-Dunn-Verfahren steht exemplarisch für die Bandtransfers, bei dem das Lig. coracoacromiale knöchern abgesetzt und eine Transposition auf die laterale Clavicula vollzogen wird. Insgesamt wiesen jedoch Sehnen- oder Bandtransferverfahren in einem systematischen Review die schlechtesten klinischen Ergebnisse und höchsten Komplikationsraten auf [29].

Der Begriff „anatomisch“ in Bezug auf Rekonstruktionen des ACG ist derzeit Gegenstand zahlreicher Diskussionen. Unbestritten ist jedoch, dass eine möglichst anatomische Rekonstruktion einen Kompromiss zwischen dem Einsatz multipler Fixierungspunkte (Bohrlöcher/Tunnel) und dem steigenden Risiko von Coracoid- oder Clavikulafrakturen darstellt [30].

Interessenkonflikte:

Keine angegeben.

Das Literaturverzeichnis zu diesem Beitrag finden Sie auf:
www.online-oup.de.



Foto: privat

Korrespondenzadresse
Prof. Dr. med. Christian Fischer
ARCUS Sportklinik
Rastatter Str. 17–19
75179 Pforzheim
christian.fischer@sportklinik.de