

Christian Eberle

# Vordere Kreuzband-Revision

## Zusammenfassung:

Die Rerupturrate nach primärer VKB-Rekonstruktion liegt, abhängig vom Patientenalter und Aktivitätsniveau, zwischen 6 und 10 % innerhalb der ersten 10 Jahre. Die häufigsten Ursachen sind ein erneutes Trauma, technische OP-Fehler oder biologische Ursachen mit den entsprechenden Schnittmengen. Die VKB-Revision stellt immer ein komplexes Krankheitsbild dar, dessen Therapie nicht selten mehrere aufwendige operative Schritte, regelhaft sogar ein zweizeitiges Vorgehen, bedarf. Dementsprechend ist eine ausgedehnte präoperative Diagnostik erforderlich. In der operativen Therapie sind neben einem strukturierten Bohrkanalmanagement, das Adressieren eines signifikanten knöchernen Malalignements, der Begleitpathologien wie Meniskus- und Knorpelläsionen und der peripheren Instabilitäten essentiell.

## Schlüsselwörter:

VKB-Reruptur, Bohrkanalmanagement, knöchernes Malalignement, periphere Instabilität, Transplantatwahl

## Zitierweise:

Eberle C: Vordere Kreuzband-Revision  
OUP 2022; 11: 156–162  
DOI 10.53180/oup.2022.0155-0162

## Einleitung

Die Ruptur des vorderen Kreuzbandes im Rahmen eines Knieverdrehtraumas ist eine der häufigsten Verletzungen im Bereich des Kniegelenkes. Die Inzidenz dieser schwerwiegenden Verletzung hat in den letzten Jahrzehnten vor allem in den Altersgruppen < 20-Jährigen und > 40-Jährigen und in der weiblichen Bevölkerung stetig zugenommen [1, 2, 6].

Orientierend an den aktuellen Leitlinien muss in den meisten Fällen eine operative Rekonstruktion des vorderen Kreuzbandes (VKB) erfolgen, um eine ausreichende Funktionalität und Belastbarkeit des betroffenen Gelenkes wiederherzustellen und um mittel- und langfristig das Risiko für Schäden am Knorpel und den Menisken zu mindern [20–22]. So hat bspw. die Anzahl der VKB-Rekonstruktionen in den USA innerhalb der letzten Dekade um ca. 20 % zugenommen [9]. Die Reruptur-Rate liegt zwischen 3–4 % nach 2 Jahren und 6–10 % nach 10 Jahren [6, 8]. Junges Patientenalter und hohes Aktivitätsniveau sind auch

hier als größter Risikofaktor zu nennen. In der Folge steigt auch die Rate der Rerupturen und der damit notwendigen Revisions-Operationen.

Im Gegensatz zur Behandlung der primären Verletzung des vorderen Kreuzbandes, besteht für die Therapie nach Reruptur oder Transplantversagen weder in der wissenschaftlichen Literatur, noch im klinischen Alltag ein Konsens. Alle klinischen Scores zeigen innerhalb der ersten 2 Jahre nach VKB-Revision signifikant schlechtere Ergebnisse als nach primärer Versorgung [25].

Nach erfolgter VKB-Revision wird innerhalb der ersten 2 Jahre die Versagensrate mit 15 % angegeben [24]. Lediglich 43 % der betroffenen Patienten erreichen wieder ihr sportliches Aktivitätsniveau [23]. Die rezidivierende oder persistierende Instabilität nach VKB-Rekonstruktion stellt somit immer ein komplexes Krankheitsbild dar, dessen Therapie nicht selten mehrere aufwendige operative Schritte, regelhaft sogar ein zweizeitiges Vorgehen, bedarf. Dies setzen eine beson-

dere Expertise des behandelnden Arztes, hinsichtlich der Durchführung und Interpretation der Diagnostik und der eventuell notwendigen operativen Techniken voraus.

In diesem Artikel werden die unterschiedlichen Aspekte und Grundlagen zur Planung und Durchführung einer VKB-Revision zusammengefasst.

## Diagnostik

Der Kern der strukturierten Diagnostik und der darauffolgenden Behandlung, stellt zunächst die Frage nach der Ursache des Versagens der VKB-Rekonstruktion dar.

Harner et al. nahmen bereits 2001 eine Einteilung der Versagensursachen nach VKB-Rekonstruktion vor. Diese 3 Hauptgruppen waren OP-Technik, Trauma und die biologische Einheilung des Transplantates mit den entsprechenden Schnittmengen [10].

Die MARS Gruppe fand im Rahmen der Versagensanalyse in 33 % eine traumatische Ursache, in 22 % technische Fehler (insbes. Fehlplatzierung des femoralen Bohrkansals) und

## ACL-revision

**Summary:** The failure rate in the first 10 years after primary ACL-reconstruction lies between 6 and 10 % depending on patient age and activity level. The main reasons of failure are trauma, technical errors and failed biological healing with corresponding intersections. ACL-revision used to be a complex situation for patient and surgeon and commonly needs two stage surgery. Accordantly to this, ACL-revision necessarily needs intense preoperative diagnostic investigation. Structural tunnel management, correction of bony malalignment, addressing meniscal and chondral lesions and significant peripheral instability are essential within the surgical treatment of ACL-failure.

**Keywords:** ACL-reconstruction, ACL-failure, ACL-revision, tunnel management, bony malalignment, peripheral instability

**Citation:** Eberle C: ACL-revision  
OUP 2022; 11: 156–162; DOI 10.53180/oup.2022.0155-0162

in 8 % eine biologische Ursache mit zusätzlichen entsprechenden Schnittmengen [26].

Eine Einteilung der Ursachen bezogen auf den Patienten, den Operateur oder einen biologischen Hintergrund mit entsprechender Schnittmenge, wurde 2020 von Tapsvi und Shekhar vorgeschlagen [15].

Aufgrund der vielfältigen möglichen Ursachen einer VKB-Ruptur oder eines Transplantatversagens mit entsprechenden Schnittmengen, ist vor einer VKB-Revisionsoperation eine umfassende Diagnostik und Versagensanalyse notwendig.

Die Versagensanalyse und Diagnostik beinhalten:

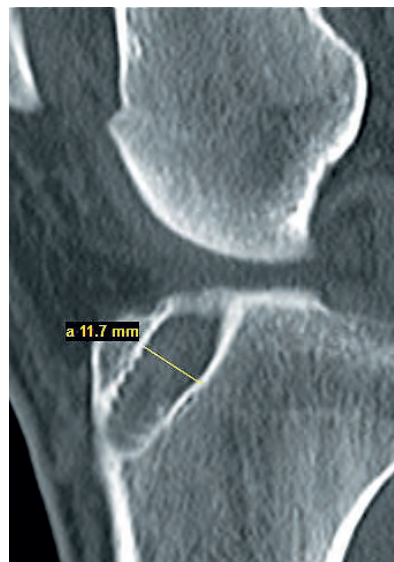1. Genaue Anamneseerhebung
2. Klinische Untersuchung
3. Bildgebende Diagnostik
4. Ggf. laborchemische Diagnostik

Nur nach vollständiger Durchführung der Versagensanalyse ist anhand der erhobenen Befunde eine Planung des weiteren therapeutischen Vorgehens möglich. Es muss insbesondere geklärt werden, welche operativen Schritte im Einzelnen notwendig sind, um die Stabilität und Funktionalität des betroffenen Gelenkes wiederherzustellen und ob dies ein ein- oder zweizeitiges Vorgehen bedarf.

### Anamnese

Abzufragen sind:

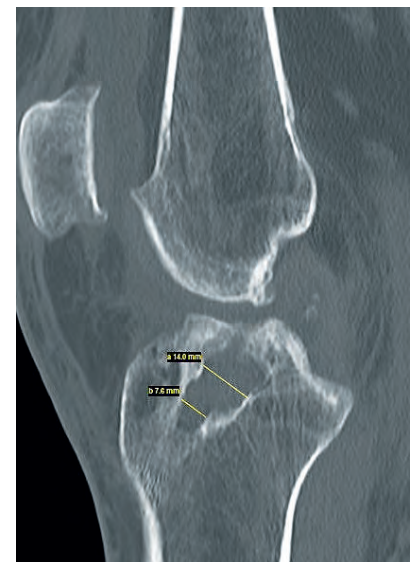- Trauma Mechanismus der Erstverletzung
- Zeitpunkt der Primärversorgung



**Abbildung 1** Erweiterter tibialer Bohrkanal in partiell anatomischer Position

- Art der Primärversorgung
- Verlauf der Rehabilitation
- Infektionsgeschehen
- Adäquates erneutes Trauma
- aktuelle Beschwerden
- sportlicher- und beruflicher Anspruch
- uukünftiger Anspruch an die Funktionalität des betroffenen Kniegelenkes

Zur genauen Analyse der OP-Technik sollte im Idealfall der OP-Bericht der Primärversorgung vorhanden sein bzw. angefordert werden. Dadurch können die Wahl des Transplantates, die Bohrtechnik, femorale- und tibiale Verankerungstechnik, evtl. adressierte

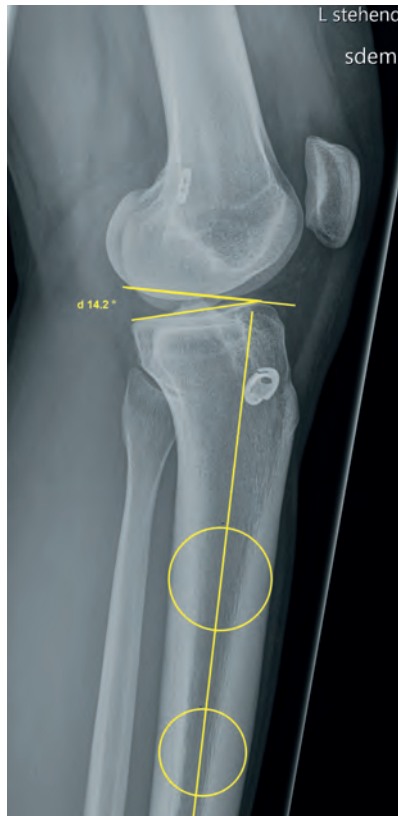

**Abbildung 2** Zystisch erweiterte tibialer Bohrkanal

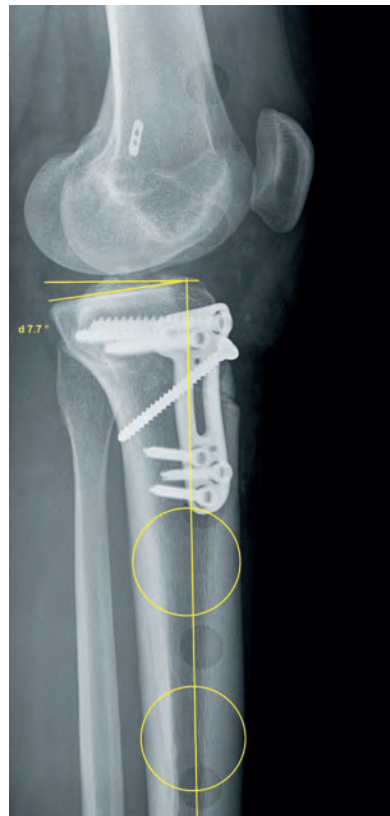
Meniskus-, Knorpel- oder ligamentäre periphere Schäden und die empfohlene Rehabilitation am ehesten evaluiert werden.

Besondere Aufmerksamkeit sollte dem zeitlichen postoperativen Verlauf nach primärer VKB-Rekonstruktion hinsichtlich Dauer und Intensität der physiotherapeutischen Nachbehandlung, Schmerzentwicklung, Bewegungseinschränkung, Schwellneigung, persistierende Instabilität und dem Zeitpunkt der sportlichen Vollbelastung gelten. So können schon Hinweise für die Ursache des Versagens der Primärversorgung gewonnen werden.

Abb. 1–12: ARCUS Kliniken



**Abbildung 3** Präoperative Messung des posterioren tibialen Slope



**Abbildung 4** Postoperativ nach infratuberositärer Osteotomie

### Klinische Untersuchung

Die klinische Untersuchungstechnik des betroffenen Gelenkes bei Verdacht auf VKB-Ruptur/Transplantatversagen deckt sich im Wesentlichen mit den beschriebenen standardisierten Untersuchungstechniken des Kniegelenkes. Inspektorisch sollten Gangbild, Beinachse, Schwellungszustand, Prellmarken, Hämatome, Narben im Bereich des Kniegelenkes beurteilt und dokumentiert werden. Die Erfas-

sung des Bewegungsumfanges erfolgt im Seitenvergleich in der Neutral-Null Methode.

Bei der Bewegungsprüfung ist eine pathologische Überstreckbarkeit und/oder generalisierte Hyperlaxität des Bandapparates zu erfassen und zu dokumentieren, da diese mit einer erhöhten Versagensrate nach VKB-Rekonstruktion verbunden ist [66]. Die Palpation der peripheren Bandansätze und Sehnenansätze sowie des Gelenk-

spalts auf Schmerzhaftigkeit, gibt Hinweise auf akute Verletzungen dieser Strukturen.

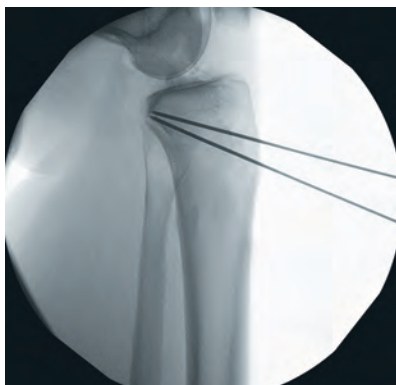Die gängigen Tests zur Überprüfung der Bandstabilität (Lachmann, Pivot-Shift, Seitenbänder, Schubladen-Test) sollten immer im Seitenvergleich durchgeführt werden und um spezielle Tests zur Evaluation der rotatorischen Instabilität ergänzt werden. Hier haben sich, neben dem Pivot-Shift-Test, der Schubladen-Test nach vorne in neutraler Rotation, Innen- und Außenrotation und der sog. Dial-Test im klinischen Alltag bewährt. Der Dial-Test sollte in verschiedenen Beugegraden (30°, 60°, 90°) entweder in Rückenlage des Patienten mit hängendem Unterschenkel oder in Bauchlage durchgeführt werden. In Rückenlage kann bei der Testung das anteromediale Tibiaplateau palpirt werden und so eine anteromediale Rotationsinstabilität besser erfasst werden als in Bauchlage. Diese wiederum hat den Vorteil, dass sie das Ausmaß und die Seitendifferenz der Rotation besser darstellen kann.

Ergänzt werden kann die klinische Untersuchung mit einer instrumentellen Stabilitätsprüfung mithilfe eines KT 1000-Messapparates oder eines Rollimeters.

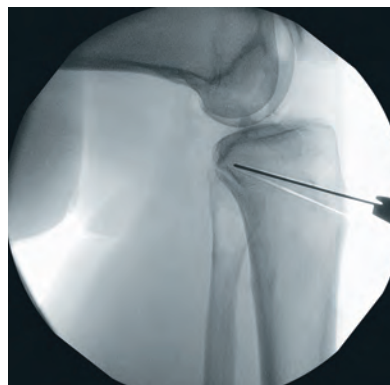
### Bildgebende Diagnostik

#### Röntgen

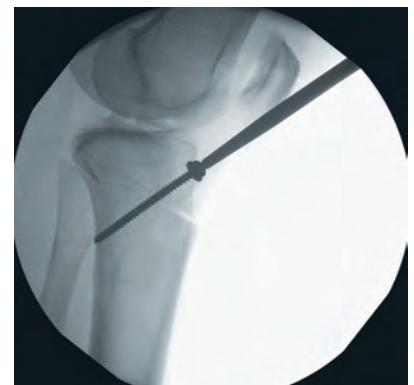Standard-Röntgenaufnahmen im Liegen in 2 Ebenen geben allenfalls Auskunft über die Knochenstruktur und einliegendes metallisches Material. Die Bohrkanallage und -weite kann initial beurteilt werden. Im Falle eines



**Abbildung 5** Infratuberositäre Osteotomie, Bestimmung der Osteotomiehöhe



**Abbildung 6** Infratuberositäre Osteotomie, Aussägen des Knochenkeils



**Abbildung 7** Infratuberositäre Osteotomie, Verschluss der Osteotomie mit Zugschraube

Versagens oder einer Reruptur nach VKB-Rekonstruktion ist es aber essenziell, das knöchern Alignment in der coronaren und sagittalen Ebene komplett zu erfassen.

In einer Ganzbeinstandaufnahme muss eine signifikante Varus- oder Valgusdeformität ausgeschlossen werden. Häufig vorkommende degenerative Veränderungen i.S.v. radiologischen Arthrosezeichen können hier ebenfalls besser erkannt werden.

In der sagittalen Ebene muss der posteriore tibiale Slope bestimmt werden. Hier sind verschiedene Messmethoden in der Literatur beschrieben. Zur Messung des posterioren tibialen Slopes bedarf es einer exakt seitlich eingestellten Röntgenaufnahme des Kniegelenkes mit den proximalen zwei Drittel des Tibiaschaftes. Eine seitliche Aufnahme des kompletten Unterschenkels mit Sprunggelenk oder gar des gesamten Beines verbessert die Messgenauigkeit des posterioren tibialen Slopes nicht [13].

Im klinischen Alltag hat sich die Messmethode nach Dejour und Bonnin bewährt [11]. Hierfür werden 5 cm und 15 cm distal der Gelenkfläche die Mittelpunkte zwischen der anterioren- und posterioren Kortikalis bestimmt. Eine rechtwinklige Linie zu der Verbindungslinie wird eingezeichnet. Der Winkel zwischen dieser Linie und der Tangente zur tibialen Gelenkfläche ergibt den posterioren tibialen Slope. Hier ist zu beachten, dass die Gelenkfläche des medialen Tibiaplateaus i.d.R. im seitlichen Röntgenbild imponiert und daher zur Messung benutzt wird (Abb. 3, 4).

### MRT

Eine MRT-Untersuchung sollte bei klinischem Verdacht auf Transplantatversagen/Reruptur regelhaft erfolgen, um zum einen die Transplantatkontinuität und zum andern signifikante Begleitschäden an den Menisken, Knorpel und Ligamenten zu erfassen. Eine Beurteilung der Bohrkanallage, -weite und des verwendeten Fixationsmaterials, sowie des Transplantates ist ebenfalls möglich. Bei Infektverdacht ist ein zusätzliches Kontrastmittel-MRT sinnvoll. Es ist darauf hinzuweisen, dass ein im MRT durchgängig darstellbares VKB-Transplantat eine signifikante Instabilität nicht ausschließt.

### CT

Die exakte Messung der Bohrkanalweite und -lage ist im CT (im Idealfall mit 3D-Rekonstruktion) möglich [14]. Die Messung der Bohrkanalweite erfolgt in allen 3 Ebenen auf jeweils verschiedenen Höhen. Eine 3D-Rekonstruktion ist besonders hilfreich, um die femorale Bohrkanallage genau zu erfassen.

### Laborchemische Diagnostik

Ergibt sich anhand der Anamnese, der klinischen- und/oder bildgebenden Diagnostik der Verdacht auf ein infektiöses Geschehen, sollte eine laborchemische Bestimmung der Infektionsparameter BB, CRP und BSG erfolgen [16].

### Therapie

Eine Transplantat-Reruptur oder ein Transplantatversagen bedarf nicht zwingend ein operatives Vorgehen. Patienten mit fortgeschrittenen uni-, bi- oder trikompartimenteller Arthrose, niedrigem funktionellen Anspruch, deutlich erhöhtem BMI, fehlender Instabilitätssymptomatik und mangelnder Compliance profitieren i.d.R. nicht von einer operativen Therapie [17].

Die konservative Therapie orientiert sich an den Therapieempfehlungen (3-Phasen Rehabilitation) für die Erstverletzung [91]. Die Möglichkeit einer dauerhaften Orthesen-ersorgung sollte bedacht werden.

Ist die OP-Indikation gegeben, ist anhand der Ergebnisse von Anamneseerhebung, klinischer und bildgebender Diagnostik die Entscheidung zu fällen, ob die Stabilität und Funktionalität des Kniegelenkes mit nur einem operativen Eingriff (einzeitiges Vorgehen) wiederhergestellt werden kann oder mehrere zeitlich versetzte operative Schritte notwendig sind (zweizeitiges Vorgehen). Da diese Entscheidung für die betroffenen Patienten eine extreme Auswirkung auf die beruflichen sowie sportlichen Ausfallszeiten, die jeweilige Rehabilitationsdauer und die perioperativen Risiken hat, ist hier eine besondere Sorgfaltspflicht des behandelnden Arztes angezeit.

Die wichtigsten Punkte, welche diese Entscheidung zugunsten eines mehrzeitigen Vorgehens beeinflussen, sind:

- Infektverdacht
- signifikantes knöchernes Malalignment
- Bohrkanalweite und -lage welche eine Bohrkanalauffüllung generieren

Die operative Therapie sollte folgende Punkte beinhalten:

- Infekt-Ausschluss
- strukturiertes Bohrkanalmanagement
- Korrektur des knöchernen Malalignments
- Adressieren der Begleitschäden
- passende Transplantatwahl

### Infektausschluss


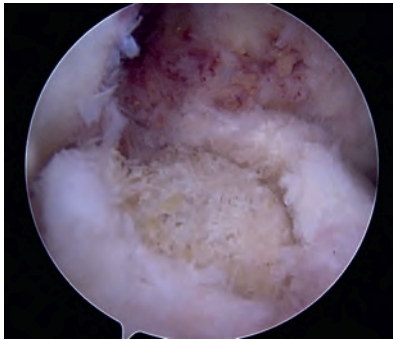
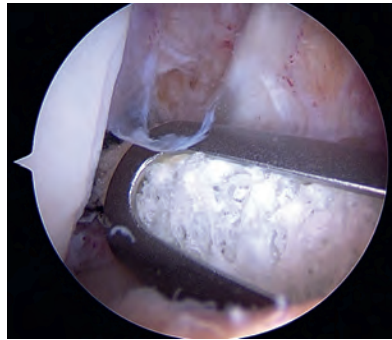
Besteht ein Infektverdacht, ist das einzeitige Vorgehen obsolet. Deuten Anamnese, klinische- und bildgebende Befunde auf ein infektiöses Geschehen hin, muss die Punktion des Gelenkes mit Synoviaanalyse und mikrobiologischer Diagnostik erfolgen. Schwierig zu diagnostizieren ist die Kontamination von verbliebenen Sehnen- und Transplantatresten. Hier bedarf es ggf. einer diagnostischen und therapeutischen Arthroskopie mit Debridement und Entnahme von Gewebeproben zur histologischen und mikrobiologischen Untersuchung sowie der anschließenden standardisierten chirurgischen und medikamentösen Therapie [18, 19].

### Bohrkanalmanagement

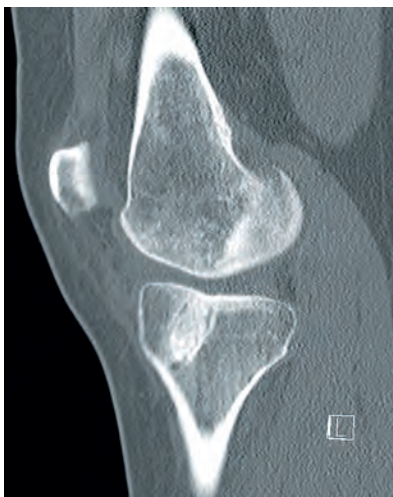Die Fehlpositionierung der Bohrkanäle im Rahmen der Primäroperation ist einer der Hauptgründe für das Versagen der VKB-Rekonstruktion. Insbesondere ist eine anteriore Fehlposition des femoralen Tunnels mit hoher Versagensrate assoziiert [48, 49]. Daher bedarf die Analyse der Bohrkanäle besonderer Aufmerksamkeit [46]. Anhand der oben beschriebenen Diagnostik sollten die Bohrkanäle hinsichtlich folgender Punkte analysiert werden:

- Lage
- Weite
- Integrität
- Interferenz

Die Lage der Bohrkanäle kann anhand des CTs mit 3D-Rekonstruktion femoral und tibial in anatomisch, partiell anatomisch und extraanatomisch eingeteilt werden [48]. Am unproblematischsten sind ex-


**Abbildung 8** Applizierhilfe für Allograftzylinder

**Abbildung 9** Tibialer Bohrkanal nach Auffüllung mit Allograftzylinder

**Abbildung 10** Arthroskopische, femorale Bohrkanalauffüllung mit Allograftzylinder und Applizierhilfe

traanatomische femorale Bohrkanäle, da diese eine neue Bohrkanalanlage in anatomischer Position nicht behindern. Eine partiell anatomische Bohrkanalanlage stellt sowohl femoral als auch tibial die größte Herausforderung dar, da hier eine Konfluenz mit den neuen anatomisch platzierten Kanälen nicht zu vermeiden ist und so eine stabile gelenknahe Fixa-


**Abbildung 11** Vier Monate nach Bohrkanalauffüllung mit Allograftzylinder

tion des Transplantates nicht möglich ist. Bei gesicherter anatomischer Bohrkanalanlage ist die Weite der Kanäle ausschlaggebend, ob ein einzeitiges Vorgehen möglich ist. Die Bohrkanalweite und -form sollten im CT jeweils in der coronaren-, sagittalen- und transversalen Ebene gemessen werden. Die Messung erfolgt in verschiedenen Schnitthöhen. Entscheidend für die Therapieplanung ist der größte gemessene Durchmesser. Zu unterscheiden sind zylindrische von zystischen Erweiterungen (Abb. 1, 2). In der Literatur werden Werte zwischen 12 und 15 mm oder Erweiterungen von 150 % beschrieben, ab denen eine Bohrkanalauffüllung erfolgen sollte [50–55]. Eine Evidenz für diese Empfehlung existiert allerdings nicht [56].

Der Integrität der knöchernen Tunnelwand sollte besondere Beachtung geschenkt werden. Eine posteriore oder proximale Schädigung der Tunnelwand des femoralen Tunnels (Blowout) oder eine Schädigung der anterioren Tunnelwand tibial, bedingt durch eine Fehlbohrung während der Primär-OP, stellen im Revisionsfall eine

Herausforderung dar, da sie eine anatomische Tunnelpositionierung und sichere Transplantatfixation erschwert. Ist eine exakte Beurteilung der Tunnelwandintegrität im CT nicht möglich, muss die definitive Beurteilung in der OP mit arthroskopischem Debridement und „Tunnelskopie“ erfolgen.

Die Lage von einliegendem, insbes. metallischem Fixationsmaterial muss dahingehend bestimmt werden, ob dieses mit einem neuen anatomischen Bohrkanal interferieren könnte und ggf. entfernt werden muss. Das Ergebnis der Analyse der Bohrkanalanlage und -weite, Integrität und Interferenz erlaubt in nahezu allen Fällen eine präoperative Aussage, ob ein einzeitiges Vorgehen möglich ist oder ob ein zweizeitiges Vorgehen mit Bohrkanalauffüllung notwendig ist.

Zu diskutieren ist immer der Parameter „Bohrkanalweite“. Hier kann ein Cut off-Wert weder anhand der Literaturdaten noch anhand der eigenen klinischen Erfahrungen definiert werden. Der gemessene Wert sollte immer auch in Relation zur Kniegröße des Patienten betrachtet werden. So ist bspw. eine tibiale Bohrkanalweite von 10 mm bei einer 164 cm großen und 56 kg schweren Patientin anders zu interpretieren, als bei einem 190 cm großen und 100 kg schweren Patienten. Dementsprechend ist der „kritische“ Wert, ab dem eine Auffüllung erfolgen sollte, anhand der Parameter Kniegröße, evtl. notweniger Osteotomie und geplantes Revisionstransplantat individuell festzulegen.

Da eine exakte anatomische Bohrkanalanlage mit einer stabilen Transplantatfixation auch im Revisionsfall immer das Ziel sein muss, ist im Zweifelsfall das zweizeitige Vorgehen mit zunächst einer Bohrkanalauffüllung der sichere Weg, um diese Ziele zu erreichen. Diese Entscheidung ist gemeinsam mit dem Patienten gegen das perioperative Risiko zweier Eingriffe abzuwägen.

Indikationen zur Bohrkanalauffüllung sind typischer Weise:

- anatomischer Bohrkanal mit Erweiterung über den kritischen Wert hinaus
- partiell anatomischer Bohrkanal, der mit dem im Revisionsfall anzu-

legenden anatomischen Kanal konfluiert und so eine stabile Fixation unmöglich macht

- einliegendes Fixationsmaterial, welches aufwendig entfernt werden muss und so zu einer Erweiterung über den kritischen Wert führt.

### Bohrkanalauffüllung

Ist eine Bohrkanalauffüllung notwendig, kann diese mit autogenem Knochen aus dem Beckenkamm, dem distalen Femur, der proximalen Tibia oder femoraler Aspirationsspongiosa [57–59, 64], Allograft [60–62] oder synthetischem Knochenersatzmaterial [63] erfolgen. Es besteht derzeit keine Evidenz für die Überlegenheit eines Füllungsmaterials gegenüber den anderen [65].

Im Rahmen des zweizeitigen Vorgehens wird die Dauer des Intervalls zwischen Bohrkanalauffüllung und erneuter VKB-Rekonstruktion mit mindestens 4–6 Monaten angegeben. Dies hat sich auch im klinischen Alltag bewährt [91]. Unter Berücksichtigung der Parameter Verfügbarkeit, Komorbidität, Komplikationsrate, Osteoinduktivität und -konduktivität, Einheilungszeit und OP-Zeit ist die vom Autor präferierte Methode die arthroskopische Auffüllung mit Allograftzylindern (Abb. 8–10). Eine eigene vergleichende radiologische Auswertung anhand von CT-Schnitten konnte 4 Monate nach Auffüllung mit Allograft-Knochen eine höhere Dichte als bei Autograft (Beckenkamm) zeigen. Resorptionen wurden keine beobachtet bei signifikant kürzerer OP-Zeit in der Allograftgruppe (Abb. 11) [93].

### Korrektur des knöchernen Malalignements

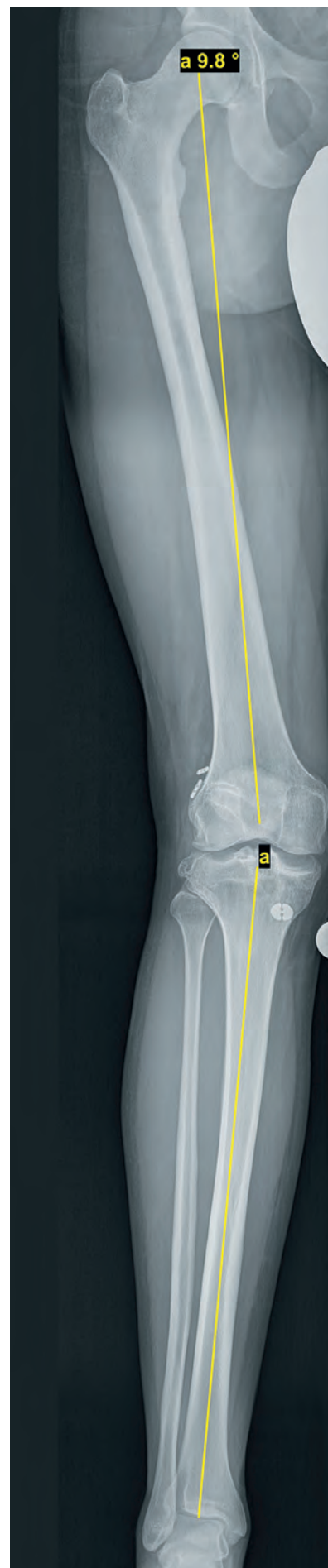Die Korrektur des knöchernen Malalignements ist ein zentraler Pfeiler der Therapie von Patienten mit persistierender Instabilität des Kniegelenkes und muss in die Therapieplanung der VKB-Ruptur oder Transplantatversagen einbezogen werden. In der coronaren Ebene erhöht eine knöchernen varus- oder valgus-Deformität das Risiko für ein erneutes Transplantatversagen, eine persistierende Instabilität, Meniskus- und Knorpelschäden und somit für die Entwicklung einer Arthrose.

Es ist unumstritten, dass im Rahmen des VKB-Verletzungsmechanismus der dynamische Valgus eine große Rolle spielt [34–36]. Mehl et al. konnten in einer biomechanischen Studie aber auch zeigen, dass bei axialer Lasteinwirkung eine knöchernen Valgusdeformität zu einer signifikanten Erhöhung der Last auf ein VKB-Transplantat führt. Eine zusätzliche Verstärkung erfährt die Transplantatlast durch eine Insuffizienz der posteromedialen Stabilisatoren (Abb. 12) [37]. Demensprechend muss auch in der VKB-Revisionschirurgie ein Valgusalignment von mehr als 3° beachtet werden und die operative Korrektur des knöchernen Valgus insbes. für Patienten mit kombinierter anteriorer und posteromedialer Instabilität erwogen werden.

Ein Varusalignment von 3° führt zu einer Verschiebung der Lastachse nach medial und erhöht so die Last nicht nur auf den medialen Knorpel und Meniskus, sondern auch auf das rekonstruierte vordere Kreuzband und ist somit als ein signifikanter Risikofaktor im Rahmen der Versagensanalyse zu betrachten [38, 39]. Patienten mit VKB-insuffizientem Knie und Varusalignment profitieren mittel- und langfristig von einer valgusierenden Osteotomie [40–42].

Aufgrund dieser Daten ist die Indikation zur valgusierenden Osteotomie, insbes. bei zusätzlicher Insuffizienz der posterolateralen Stabilisatoren mit daraus resultierendem, dynamischen Doppel-Varus und bei schon bestehenden Schädigungen der Menisken und/oder unikompartimentellen Knorpelschäden großzügig zu stellen [43].

Nach Analyse der knöchernen Deformität durch Messen der Gelenkwinkel, kann in den meisten Fällen die Korrektur des knöchernen Malalignements durch ein Kniegelenk nahe Osteotomie, ggf. bifokal erfolgen. Besondere Aufmerksamkeit hat in den letzten Jahren die Rolle des knöchernen Alignments in der sagittalen Ebene erfahren. Ein linearer Zusammenhang zwischen zunehmendem



**Abbildung 12** Analyse der Beinachse nach zweimaliger VKB-Rekonstruktion

posterioren tibialen Slope und der Last auf das VKB-Transplantat ist nachgewiesen [27, 44].

Im klinischen Alltag zeigt sich dies in einem signifikanten Zusammenhang zwischen erhöhtem posterioren tibialen Slope und dem Risiko eines Transplantatversagens nach VKB-Rekonstruktion [27–32]. Im Rahmen des therapeutischen Vorgehens zur VKB-Revision ist eine Korrektur des sagittalen Malalignements ab einem posterioren tibialen Slope von 12° durch bspw. eine infratuberositäre Osteotomie zu diskutieren (Abb. 5–7) [31, 32, 45].

### Begleitpathologien

Das Erfassen und Adressieren von Begleitschäden hat in der VKB-Revisionsschirurgie einen hohen Stellenwert. In ca. 15 % der Primärrekonstruktionen führen nicht adressierte Schäden an Menisken oder peripheren Ligamenten zu einem Versagen des Transplantates [67]. Übersehene oder auch im Rahmen eines erneuten Traumas aufgetretene Schäden der medialen oder posterolateralen Stabilisatoren verstärken die Transplantatlast und das Risiko eines Versagens [68–70].

Das Adressieren dieser Begleitschäden mit entsprechenden Bandplastiken erhöht die Komplexität des Eingriffes und hat Auswirkungen auf die Transplantatwahl für die VKB-Rekonstruktion, die Fixationsmethode und auf das Bohrkanalmanagement. Therapiebedürftige Knorpelschäden im patellofemorale- und femortibialen Gelenkkompartiment treten im Rahmen von VKB-Revisionen häufiger als bei primären VKB-Rekonstruktionen auf [71].

Die operative Therapie der Knorpelschäden sollte abhängig von der Lokalisation, Defektgröße und ICRS-Klassifikation mittels Knorpel regenerativen Techniken erfolgen. Die Integrität und Funktionalität der Menisken ist im Rahmen von VKB-Revisionen dringend zu beachten und ggf. zu rekonstruieren. Es ist bekannt, dass der mediale und laterale Meniskus als sekundärer Stabilisator für die anterior-

re und rotatorische Stabilität wirkt und der Funktionsverlust das Risiko für ein Transplantatversagen erhöht [72, 73, 78]. Dies gilt insbesondere für Wurzelläsionen und Rampenläsionen [74–77]. Dementsprechend ist die Rekonstruktion der Meniskusfunktion im Rahmen von VKB-Revisionsoperationen ein wichtiger Bestandteil, um eine ausreichende Funktionalität und Stabilität des Kniegelenkes zu erreichen. Meniskusfunktionsverlust ist auch ein klarer Risikofaktor für verlängerte Ausfallszeiten und früheres Karriereende bei Leistungssportlern anzusehen. Daher sollte in diesem Patientengut ein besonderes Augenmerk auf die Meniskusrekonstruktion gelegt werden [79].

Patienten mit einer Segond-Fraktur mit einer ausgeprägten rotatorischen Instabilitätskomponente, welche sich in typischer Weise in giving way-Symptomatik und hoch positivem Pivot shift-Test äußert, profitieren in der Primärsituation nachweislich von einer lateralen extraartikulären Tenodese (LET), im Sinne einer Rekonstruktion des anterolateralen Ligamentes (ALL) [80–82]. Basierend auf dieser Evidenz sollte auch im Revisionsfall in solchen Fällen eine additive LET erwogen werden [83, 84].

### Transplantatwahl

Die Wahl des Transplantates für die VKB-Rekonstruktion im Revisionsfall wird von vielen Faktoren beeinflusst. In erster Linie von der Verfügbarkeit möglicher Sehnen-transplantate, aber auch von der Komorbidität der Transplantatentnahme, Bohrkanalweite, von der Erfahrung des Operateurs und auch vom Wunsch des Patienten.

Sofern es möglich ist, sollten autologe Transplantate verwendet werden, da Allograftsehnen-transplantate schlechtere Ergebnisse hinsichtlich Transplantatversagen, klinischen Scores und Kniestabilität zeigen [84–88]. Transplantate mit Knochenblock können eine stabile knöcherne Fixation begünstigen.

Eine Evidenz, die die Überlegenheit eines autogenen Transplantates

gegenüber den anderen zeigt, ergibt sich aus der aktuellen Literatur nicht [89, 90].

### Zusammenfassung

Das therapeutische Vorgehen bei VKB-Revision bedarf neben der Versagensanalyse durch die ausführliche Diagnostik einen strukturierten Therapieplan, um das Ziel der Revision mit schmerzfreier stabiler Gelenkfunktion mit voller Belastungsfähigkeit im Alltag, Beruf und Sport sowie der Verlangsamung der Arthroseprogression zu erreichen. Kernpunkte in der Therapie sind das Bohrkanalmanagement, das Korrigieren des knöchernen Malalignements und aller Begleitpathologien. In einigen Fällen ist aufgrund der Ergebnisse der präoperativen Diagnostik, ein zweizeitiges Vorgehen oder zumindest eine Kombination aus mehreren operativen Prozeduren notwendig.

**Interessenskonflikte:**  
keine angegeben.

**Das Literaturverzeichnis zu diesem Beitrag finden Sie auf:**  
[www.online-oup.de](http://www.online-oup.de).



Foto: ARCUS Kliniken

**Korrespondenzadresse**  
**Dr. med. Christian Eberle**  
 ARCUS Kliniken  
 Rastatter Str. 17–19  
 75179 Pforzheim  
[eberle@sportklinik.de](mailto:eberle@sportklinik.de)